

آلودگی به دمودکس در بیماران مراجعه کننده به کلینیک های پوست و توصیف فاکتورهای موثر در اپیدمیولوژی دمودیکوزیس در شهر تهران

افروز دانش پرور: دانشجوی دوره کارشناسی ارشد، گروه انگل شناسی و قارچ شناسی، دانشکده بهداشت، دانشگاه علوم پزشکی تهران، تهران، ایران

هما حجاران: دانشیار، گروه انگل شناسی و قارچ شناسی، دانشکده بهداشت، دانشگاه علوم پزشکی تهران، تهران، ایران

ایرج موبدی: استاد، گروه انگل شناسی و قارچ شناسی، دانشکده بهداشت، دانشگاه علوم پزشکی تهران، تهران، ایران

سعید رضا نداف: دانشیار، بخش انگل شناسی انستیتو پاستور ایران، تهران، ایران

مهدی ناطق پور: استاد، گروه انگل شناسی و قارچ شناسی، دانشکده بهداشت، دانشگاه علوم پزشکی تهران، تهران، ایران

مهسا سادات مکی: دانشجوی دوره دکتری، گروه انگل شناسی و قارچ شناسی، دانشکده بهداشت، دانشگاه علوم پزشکی تهران، تهران، ایران

محمد رضا شیدفر: استادیار، گروه انگل شناسی و قارچ شناسی، دانشکده بهداشت، دانشگاه علوم پزشکی تهران، تهران، ایران

سید جمال هاشمی: استاد، گروه انگل شناسی و قارچ شناسی، دانشکده بهداشت، دانشگاه علوم پزشکی تهران، تهران، ایران

سید ابراهیم اسکندری: مربی، مرکز آموزش و پژوهش بیماری های پوست و جذام، تهران، ایران

غلامرضا مولوی: دانشیار، گروه انگل شناسی و قارچ شناسی، دانشکده بهداشت، دانشگاه علوم پزشکی تهران، تهران، ایران - نویسنده رابط:

molavig@yahoo.com

تاریخ پذیرش: ۱۳۹۲/۱۰/۷

تاریخ دریافت: ۱۳۹۲/۵/۲۱

چکیده

زمینه و هدف: سالیانه موارد فراوانی از مراجعین دارای ضایعات مشکوک به دمودکس به آزمایشگاه های تشخیص طبی در سراسر کشور ثبت می گردد. وفور این انگل پوستی که از جنبه های پاتوژن، راه انتقال و ایجاد پیچیدگی های درمانی همچنان ناشناخته مانده است، دارای اهمیت کلینیکی بسیار می باشد. عموماً حضور دمودکس همراه با بیماریهای پوستی از قبیل آکنه، رزاسه، اریتما و پیتریازیس و بیماریهای چشمی مانند بلغاریتیس شناسائی و مورد تشخیص قرار می گیرد. در ارتباط با نقش بیولوژیک این موجود در موفقیت درمان و تاثیر حضور آنها در طول دوره بیماری جای مطالعه فراوان دارد.

روش کار: در این بررسی از بیماران مراجعه کننده به بیمارستان پوست رازی، مرکز تحقیقات پوست و جذام، آزمایشگاه دانشکده بهداشت دانشگاه علوم پزشکی تهران و دو آزمایشگاه قارچ شناسی دیگر در شهر تهران نمونه گیری انجام شد. پس از تکمیل پرسشنامه برای هر بیمار از ناحیه مبتلا نمونه برداری انجام گردید. انگل های دمودکس پس از شفاف سازی در پتاس ۱۰٪ با استفاده از میکروسکوپ مورد بررسی قرار گرفتند. شناسائی و تشخیص گونه پس از ترسیم با کامرا لوسیدا و تطبیق با منابع معتبر صورت گرفت.

نتایج: از میان ۱۰۰ بیمار بررسی شده، در مجموع ۷۸ نفر آلوده به انگل دمودکس فولیکولوروم تشخیص داده شدند. که از این میان (۹۲٪) مونث و (۷.۶٪) مذکر بودند ($p < 0.05$). بیشترین فراوانی نسبی در گروه سنی ۴۱ تا ۵۰ سال مشاهده گردید ($p < 0.05$).

نتیجه گیری: در این مطالعه فراوانی نسبی دمودیکوزیس در زنان و افراد میانسال بیشتر مشاهده شد و این امر لزوم شناسائی انگل و درک جنبه های مرتبط با آلودگی و نقش آن را در پاتوژن بیماری های پوستی تشدید می کند.

واژگان کلیدی: مایت دمودکس، انگل پوستی، بندپایان، ایران

مقدمه

دو گونه از مایتهای دمودکس معمولاً به عنوان انگلهای پوست در انسان شناخته شده اند. حضور این انگل‌های بندپا برای اولین بار در سال ۱۸۴۱ توسط Berger و Henle در پوست انسان تشخیص داده شد و به نام آکاروس فولیکولوروم (*Acarus folliculorum*) نام گذاری گردید. سپس در سال ۱۹۷۲، گونه‌های دمودکس فولیکولوروم و دمودکس برویس توسط Nutting و Desc معرفی گردیدند (Aylesworth and Vance 1982). این مایتهای کرمی شکل به اندازه ۳۰۰-۲۰۰ میکرون در فولیکول و غدد سباسه در پستانداران گوناگون زندگی میکنند و دارای اندامی کوتاه، سری پهن، دارای چهار جفت پای کوتاه و پهن و شکمی بسیار کشیده به همراه خطوط عرضی بر روی آن هستند. چرخه تکامل این انگل که چهارده تا هجده روز به طول می‌انجامد از مراحل تخم، لارو و نمف گذشته و سپس بندپا به مرحله بالغ میرسد (Chandler and Clark; Rufli and Mumcuoglu 2009).

دمودکس‌های نر و ماده در سطح پوست جفت گیری کرده، سپس به داخل پوست نقب می‌زنند و در این جایگاه است که تخمگذاری و دفع فضولات انگل انجام می‌شود. در مسیر ورود به پوست، باکتری‌های گوناگون نیز از طریق این مایته‌ها به بافت منتقل شده و در جریان استقرار و فاسد شدن آنها در پوست، باعث تحریک سیستم ایمنی و ایجاد واکنش‌های آلرژیک و بروز لکه‌های قرمز، آکنه و اریتم می‌گردند (Lacey et al. 2007, 2009). این مایتهای انگلی در تمام پوست بدن انسان بویژه در فولیکول‌ها و غدد چربی صورت که دارای دمای مطلوب برای رشد این موجودات می‌باشد دیده شده و با ضعیف شدن سیستم ایمنی بدن در میان‌سال‌ها میزان وفور آنها افزایش می‌یابد (Bikowski and Del Rosso 2009). متعاقب تغییرات هورمونی ایجاد شده در بدن در جریان بلوغ و سالیان پس از آن میزان بیشتری سبوم در غدد چربی پوست صورت تولید می‌شود که شرایط

مناسبی را برای زاد و ولد و تکثیر بالای دمودکس فراهم می‌نماید (Man 2002). همچنین جایگزین شدن این بندپایان انگلی در ریشه‌های مژه می‌تواند به بلفاریت، خارش و سرانجام عفونت پلک‌ها نیز منجر گردند (Lee et al. 2010). در صورت عدم درمان، مایته‌ها می‌توانند با تکثیر مستمر خود باعث ایجاد التهاب و آسیب در پوست شوند. اتساع مویرگ‌ها و هایپرپلازی در بافت میزبان از عوارضی است که به دنبال آلودگی به وجود می‌آید و نتایج آن میتواند به تشکیل برآمدگی و تومورهایی بر روی بینی و در نهایت به بزرگی و قرمز شدن این عنصر در صورت بیمار منجر گردد (Roihu and Kariniemi 1998). ضایعات چشمی ناشی از آلودگی به دمودکس، شامل سست شدن و رشد نابجای مژه‌ها بوسیله گونه فولیکولوروم و نیز ایجاد التهاب در قرنیه و ملتحمه متعاقب ورود گونه برویس به غدد میومین و انسداد مکانیکی آنها می‌باشد (Czepita et al. 2007). با توجه به اندک بودن تجارب موجود در بخش بالینی در زمینه دمودیکوزیس و از سوی دیگر نکات پنهان آن، در این مطالعه سعی شده است آلودگی مذکور از جنبه‌های گوناگون کلینیکی، تاکسونومیک، و اپیدمیولوژیک در ایران مورد بررسی قرار گیرد.

روش کار

نمونه‌گیری از بیماران مراجعه کننده به بیمارستان پوست رازی، مرکز تحقیقات پوست و جذام، آزمایشگاه دانشکده بهداشت دانشگاه علوم پزشکی تهران و دو آزمایشگاه قارچ شناسی دیگر در شهر تهران صورت گرفت. تمامی این بیماران پس از معاینه بوسیله پزشک برای بررسی از نظر آلودگی پوست به انگل پوستی دمودکس به آزمایشگاه معرفی شده‌اند. بیماران ارجاع شده به این مراکز دارای علائمی همچون قرمزی پوست، خارش، سوزش، پوسته پوسته شدن و وجود جوش در صورت بوده‌اند که از نظر کلینیکی، پی بردن به وجود یا عدم وجود دمودیکوزیس

ارتباط معنی داری بین ابتلا به دمودکس و فاکتورهای سن، جنس، وضعیت تاهل و طول دوره آلودگی با استفاده از آزمون های χ^2 و تست فیشر دیده شد ($p < 0/05$). اگرچه (۵۲/۵٪) از افراد آلوده دارای مدرک تحصیلی لیسانس بودند لیکن در این مطالعه ارتباط معنی داری بین دمودیکوزیس و سطح تحصیلات مشاهده نشد ($p > 0/05$).

بحث

مایت های مولد دمودیکوزیس معمولاً در ۱۰۰-۲۰٪ افراد سالم دیده می شوند (Akilov and Mumcuoglu 2003)، و می توانند از طریق تماس مستقیم پوست به انسان سرایت نمایند. هر چند مشاهده این بند پا در پوست انسان نمی تواند گویای وجود بیماری باشد لیکن وجود تعداد ۵ یا بیشتر از این انگل در یک میدان میکروسکوپی و یا بیشتر از ۵ عدد در هر سانتی متر مربع از بیوپسی پوست، دارای مفهوم پاتولوژیک خواهد بود (Man 2002). در آلودگی با شدت بالا، عوارضی نظیر آکنه روزاسه و پیتیریازیس فولیکولوروم که با تشکیل پوسته های فلسی در جلد همراه است مشاهده می گردد (Purcell et al. 1986; Hsu et al. 2009). با توجه به شرایط مستعد کننده برای رشد و تکثیر این مایت از قبیل تماس طولانی با نور خورشید، مصرف الکل و دخانیات، نقص سیستم ایمنی، مصرف داروهای استروئیدی، استفاده از غذای پرادویه، استرس و تغییرات ناگهانی دما (Liu et al. 2010)، شیوع این آلودگی در جوامع و نقاط جغرافیائی مختلف می تواند تواوت فراوانی داشته باشد. یافته ها در بخش های درمانی گویای این مهم است که تشخیص و درمان دمودیکوزیس می تواند بر مسیر بهبود عوارض پوستی تاثیر نتیجه بخشی داشته و باعث رفع بسیاری از مشکلات بیماران گردد. همچنین در مطالعه ای دیده شده است که افزایش تراکم جمعیت مایت ها بر روی پوست با ظاهر شدن اختلالات پوستی مرتبط می باشد (Pena and Andrade Filho 2000). از سوی دیگر به دلیل وجود دمودکس بر روی

هدف متخصصین پوست بوده است. در پرسشنامه برای هر نفر اطلاعاتی همچون سن، جنس، وضعیت تاهل، سطح تحصیلات، شغل، ارتباط با حیوانات و نیز طول مدت بروز علائم درج گردید. نمونه برداری از پوست مشکوک با استفاده از تیغ اسکالپل یکبار مصرف و قلم نمونه برداری از نقاط مختلف پوست با استفاده از خراش ملایم و تراش ظریف، بر روی لام جمع آوری گردید. برای تشخیص با بکارگیری محلول پتاس ۱۰٪ و در مواردی نیز محلول لاکتوفنل، پوسته های برداشت شده برای مطالعه میکروسکوپی شفاف شدند. در گسترش های تهیه شده از پوست از ۴ تا ۷ انگل مشاهده می گردید لیکن در پنج مورد، تعداد دمودکس های دیده شده تا ۱۴ عدد ثبت گردیده است. در موارد مثبت از دمودکس- های دیده شده عکس برداری گردید و با استفاده از لوله ترسیم جزئیات مورفولوژیک آنها کشیده شد و با مقایسه پارامترهای توصیف شده در منابع معتبر شناسایی دمودکس صورت گرفت (Soulsby 1968; Faust et al. 1970).

نتایج

از میان ۱۰۰ بیمار بررسی شده در مراکز درمانی و آزمایشگاههای مذکور از نظر جنسیت، ۸۷ نفر (۸۷٪) مونث و ۱۳ نفر (۱۳٪) مذکر بودند. از این تعداد ۷۸ نفر (۷۸٪) آلوده به انگل دمودکس فولیکولوروم تشخیص داده شدند. در این میان ۷۲ نفر مونث (۹۲٪) و ۶ نفر مذکر (۷/۶٪) بودند. ظاهر مورفولوژیک انگل دمودکس با بزرگنمایی ۴۰۰ در پائین آورده شده است (عکس ۱). بیشترین فراوانی نسبی آلودگی در گروه سنی ۴۱ تا ۵۰ سال، میانگین سن بیماران ۴۱ سال و حداقل و حداکثر سن آنها به ترتیب (۱۶) و (۶۷) بوده است که در جدول شماره (۱) نمایان است. در مجموع (۷۱/۷٪) از افراد آلوده متاهل و (۲۸/۲٪) نیز مجرد بودند. بررسی ها نشان داد (۵۳/۸٪) افراد آلوده برای مدت ۵-۱ سال به علائم پوستی مورد شکایت مبتلا بودند.

با استفاده از خراش از سطح و زیر سطح انجام شده است، لیکن بر خلاف تجارب حاصل از مطالعات قبلی که وجود گونه برویس را به دلیل برداشت عمقی می‌دانند (Erbagci and Ozgoztasi 1998)، در این بررسی گونه‌ای به غیر از دمودکس فولیکولوروم مشاهده نگردید. نتایج و مشاهدات به دست آمده در این مطالعه گویای فراوانی نسبی بالای دمودیکوزیس در مراجعه کنندگان به کلینیک‌های پوست بوده است. درک کامل از وجود ارتباط اتیولوژیک بین این بند پای انگلی با ضایعات پوستی در نتایج حاصل از این مطالعه به دست نیامده است و برای پی بردن به جزئیات این ارتباط بررسی‌های جامع بیشتری مورد نیاز می‌باشد.

نتیجه گیری

نتایج حاصل از این مطالعه گویای فراوانی نسبی دمودیکوزیس در زنان و افراد میانسال است. بیان قابل استنادی مبنی بر وجود ارتباط اتیولوژیک بین این انگل پوستی با ضایعات پوستی در این مطالعه دیده نشده است. برای درک صحیح این ارتباط با افزایش حجم نمونه در مطالعات بعدی و همچنین دقت در چگونگی سیر، استمرار و وخامت ضایعات، می‌توان به میزان تاثیر و دخالت دمودکس بیشتر واقف گردید.

تشکر و قدردانی

همکاری بیمارستان پوست رازی، مرکز تحقیقات پوست و جذام، آزمایشگاه‌های دانشکده بهداشت دانشگاه علوم پزشکی تهران در انجام این مطالعه نقش اساسی و تعیین کننده‌ای داشته است. زحمات همکاران گروه قارچ‌شناسی و سرکار خانم ندا میرسپاهی نیز شایان تقدیر ویژه است.

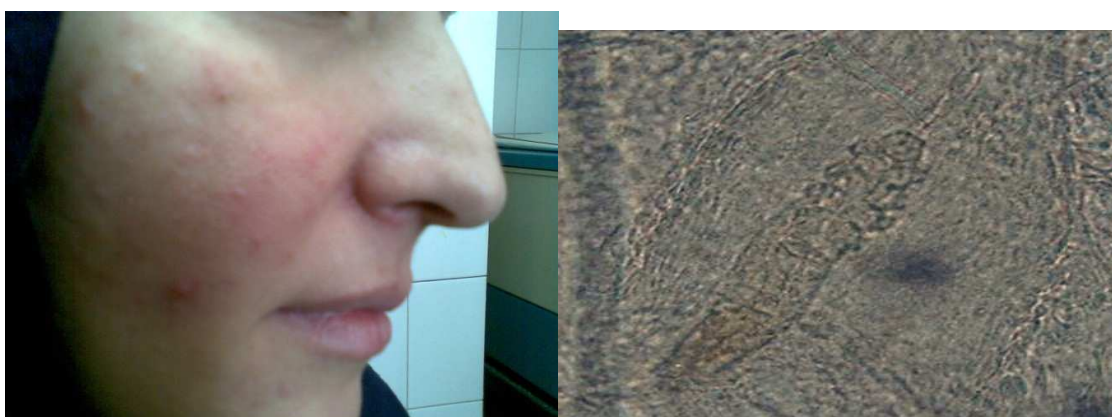
پوست افراد سالم که ظاهراً شکایتی از عارضه پوستی نیز ندارند (Akilov et al. 2005) و نیز این ادعا که تراکم زیاد آنها در موضع می‌تواند با بروز اختلالات پوستی همراه باشد (Pena and Andrade Filho 2000)، شناخت نقش این عوامل در پاتوژنز بیماری‌های پوستی اهمیت فراوانی دارد و در این مورد نیاز به مطالعات بیشتری احساس می‌گردد. پیدا نمودن دمودکس برویس و مقایسه مورفولوژیک آن با دمودکس فولیکولوروم در این مطالعه مورد علاقه فراوان بود که دیده نشدن آن را می‌توان به علت پائین بودن تعداد مراجعه کنندگان مشکوک به این انگل به بخش‌های چشم پزشکی دانست. فراوانی نسبی بالای آلودگی در جنس مونث در این تحقیق (۹۲٪) در مقایسه با نتایج به دست آمده توسط دیگر محققان که شیوع را در مردان بیشتر نشان می‌دهد (Elston 2010)، را می‌توان به درصد بالای جمعیت زنان و دختران (۸۷٪) مراجعه نموده به کلینیک در این مطالعه نسبت داد. همچنین پی گیری فراوان و اصرار زیاد از سوی دختران برای مراقبت از پوست را می‌توان اصلی‌ترین دلیل مراجعه بالای آنان به مراکز درمانی در مقایسه با جنس مذکر دانست. نتایج این مطالعه گویای فراوانی نسبی بالای آلودگی در گروه سنی ۵۰-۴۱ است که با نتایج حاصل از بررسی‌های انجام شده توسط Elston و Bikowski همخوانی دارد (Bikowski and Del Rosso 2009; Elston 2010). از نظر کلینیکی نیز علائم خارش و قرمزی پوست در این مطالعه در مقایسه با افراد دارای آکنه فراوانی بیشتری داشته‌اند. درمان رایج دمودیکوزیس در منابع جهانی مترونیدازول سیستمیک، مترونیدازول و کروتامیتون موضعی می‌باشد در کلینیک‌های پوست در کشور ما نیز برای بیماران داروهای رواکوتان و مترونیدازول موضعی تجویز می‌گردد. (Schaller and Sander 2003; Hsu et al. 2009).

دمودکس‌های جدا شده در این مطالعه، بدون استناد مولکولی و بر اساس مورفولوژی، متعلق به گونه فولیکولوروم تشخیص داده شدند. هرچند نمونه برداری در بررسی کنونی

جدول ۱- توزیع نمونه های مثبت و منفی از نظر ابتلا به دمودکس بر مبنای گروه سنی افراد تحت مطالعه مراجعه به کلینیک های پوست در شهر تهران

گروه سنی*	موارد مثبت	کل
۰-۲۰	۲ (۲٪)	۴
۲۱-۳۰	۱۴ (۱۴٪)	۲۳
۳۱-۴۰	۱۹ (۱۹٪)	۲۲
۴۱-۵۰	۲۵ (۲۵٪)	۲۶
۵۱-۶۰	۱۲ (۱۲٪)	۱۵
<۶۰	۶ (۶٪)	۱۰
کل	۷۸ (۷۸٪)	۱۰۰

* حداقل سن ۱۶ سال و حداکثر آن ۶۷ سال و میانگین آنها ۴۰/۰۹ سال ثبت گردید.



عکس ۱- سمت چپ، ظاهر آلودگی به دمودکس در پوست صورت. سمت راست، دمودکس برداشت شده از پوست بیمار

References

Akilov, O. and Mumcuoglu, K., 2003. Association between human demodicosis and HLA class I. *Clinical and experimental dermatology*. **28**(1), pp. 70-73.

Akilov, O.E., Butov, Y.S., Costa, Y., 2005. A clinico-pathological approach to the classification of human demodicosis. *JDDG: Journal der Deutschen Dermatologischen Gesellschaft*. **3**(8), pp.

- 607-614.
- Aylesworth, R. and Vance, J.C., 1982. Demodex folliculorum and Demodex brevis in cutaneous biopsies. *Journal of the American Academy of Dermatology*. **7**(5), pp. 583-589.
- Bikowski, J.B. and Del Rosso, J.Q., 2009. Demodex dermatitis: a retrospective analysis of clinical diagnosis and successful treatment with topical crotamiton. *The Journal of Clinical and Aesthetic Dermatology*. **2**(1), P. 20.
- Chandler, A.C., 1955. Introduction to parasitology, New York : 547-549 Czepita, D., Kuzna-Grygiel, W., Czepita, M. and Grobelny, A., 2007. Demodex folliculorum and Demodex brevis as a cause of chronic marginal blepharitis. *Annales Academiae Medicae Stetinensis*. **53**(1), pp. 63-67.
- Elston, D.M., 2010. Demodex mites: Facts and controversies. *Clinics in dermatology*. **28**(5), pp. 502-504.
- Erbagci, Z. and Ozgoztasi, O., 1998. The significance of Demodex folliculorum density in rosacea. *International journal of dermatology*. **37**(6), pp. 421-425.
- Faust, E.C., Russell, P.F. and Plewig, G., 1970. *Craig and Faust's clinical parasitology*. Craig and Faust's clinical parasitology. 8th Edition, pp. 617-619.
- Hsu, C.K., Hsu, M.M.L. and Lee, J.Y.Y., 2009. Demodicosis: a clinicopathological study. *Journal of the American Academy of Dermatology*. **60**(3), pp. 453-462.
- Lacey, N., Delaney, S., Kavanagh, K. and Powell, F.C., 2007. Mite-related bacterial antigens stimulate inflammatory cells in rosacea. *British Journal of Dermatology*. **157**(3), pp. 474-481.
- Lacey, N., Kavanagh, K. and Tseng, S.C.G., 2009. Under the lash: Demodex mites in human diseases. *The biochemist*. **31**(4), P. 21.
- Lee, S.H., Chun, Y.S., Kim, J.H., Kim, E.S. and Kim, J.C., 2010. The relationship between Demodex and ocular discomfort. *Investigative Ophthalmology and Visual Science*. **51**(6), pp. 2906-2911.
- Liu, J., Sheha, H. and Tseng, S.C.G., 2010. Pathogenic role of Demodex mites in blepharitis. *Current opinion in allergy and clinical immunology*. **10**(5), pp. 505-508.
- Man, I.I., 2002. Demodicidosis revisited. *Acta Derm Venereol*. **82**, pp. 3-6.
- Pena, G.P. and Andrade Filho, J.D.S., 2000. Is demodex really non-pathogenic? *Revista do Instituto de Medicina Tropical de São Paulo*. **42**(3), pp. 171-173.
- Purcell, S.M., Hayes, T.J. and Dixon, S.L., 1986. Pustular folliculitis associated with Demodex folliculorum. *Journal of the American Academy of Dermatology*. **15**(5), pp. 1159-1162.
- Roihu, T. and Kariniemi, A.L., 1998. Demodex mites in acne rosacea. *Journal of cutaneous pathology*. **25**(10), pp. 550-552.
- Rufli, T. and Mumcuoglu, Y., 2009. The hair follicle mites Demodex folliculorum and Demodex brevis: biology and medical importance. *Dermatology*. **162**(1), pp. 1-11.
- Schaller, M. and Sander, C.A., 2003. Demodex abscesses: clinical and therapeutic challenges. *Journal of the American Academy of Dermatology*. **49**(5), pp. 272-274.
- Soulsby, E.J.L., 1968. *Helminths, arthropods and protozoa of domesticated animals*. Helminths, arthropods and protozoa of domesticated animals. pp. 497-499.

Infestation of patients to demodicosis referred to the skin clinics and its relation to some related factors in Tehra, Iran

Daneshparvar, A., MSc. Student, Department of Medical Parasitology and Mycology, School of Public Health, Tehran University of Medical Sciences, Tehran, Iran

Hajjarian, H., Ph.D. Associate Professor, Department of Medical Parasitology and Mycology, School of Public Health, Tehran University of Medical Sciences, Tehran, Iran

Mobedi, I., Ph.D. Professor, Department of Medical Parasitology and Mycology, School of Public Health, Tehran University of Medical Sciences, Tehran, Iran

Naddaf, S., Ph.D. Associate Professor, Department of Parasitology, Pasteur Institute of Iran, Pasteur Ave, Tehran, Iran

Nateghpour, M., Ph.D. Professor, Department of Medical Parasitology and Mycology, School of Public Health, Tehran University of Medical Sciences, Tehran, Iran

Makki, MS., Ph.D. Student, Department of Medical Parasitology and Mycology, School of Public Health, Tehran University of Medical Sciences, Tehran, Iran

Shidfar, M., Ph.D. Assistant Professor, Department of Mycology, School of Public Health, Tehran University of Medical Sciences, Tehran, Iran

Hashemi, J., Ph.D. Professor, Department of Mycology, School of Public Health, Tehran University of Medical Sciences, Tehran, Iran

Eskandari, E., MSc. Instructor, Center for Research and Training in skin Diseases and leprosy, Tehran, Iran

Mowlavi, GH., Ph.D. Associate Professor, Department of Medical Parasitology and Mycology, School of Public Health, Tehran University of Medical Sciences, Tehran, Iran- Correspondent Author: molavig@yahoo.com

Received: Aug 12, 2013

Accepted: Dec 28, 2013

ABSTRACT

Background and Aim: Demodicosis is a common skin disease. Great number of admissions to the clinics is occurring in the country. Regarding the high prevalence of this parasitic arthropod, investigating on pathogenesis, route of transmission and the complications they may produce, is considered of great importance. Generally, demodex parasites often exist in the skin tissue and tend to live in the face specifically in cheeks, forehead and nose, where sebum excretion is active and may provide a favorable habitat for living and breeding the parasite. Diagnosis is carried out during an exploratory skin test for acne, pityriasis rosacea and ophthalmic infectious diseases such as blepharitis. Determination of their biological role in chronicity of general skin disorders is an interesting topic in research.

Materials and Methods: Patients were admitted to the Razi hospital, Research Center for skin diseases and leprosy, and three other clinical laboratories considered for assays. The questionnaire was filled for each patient and the sample was taken from the affected area. Ecto parasites were transferred to the potassium chloride solution 10% and studied under a light microscope.

Results: A total of 100 patients were studied, from which 78 patients were diagnosed as infected with the *Demodex folliculorum*. Of these, (%92) were female and (%7.6) male ($p < 0.05$). The highest frequency was observed in the age group 41 to 50 years ($P < 0.05$).

Conclusion: In this study, the relative frequency of demodicosis was more common in women and in the middle-aged group. Generally this high level of frequency will intensify the necessity of the identification of parasites and its pathological effects in chronic infectious diseases.

key word: Demodex mites, Ectoparasite, Arthropoda, Iran