

## بررسی اثرات پیشگیری کننده ویتامین D<sub>۳</sub> در بروز تومورهای ریوی در موش Balb/c

فریبا کوهدانی: مربی گروه پزشکی اجتماعی، دانشکده پزشکی دانشگاه علوم پزشکی تهران و دانشجوی Ph.D گروه تغذیه دانشگاه علوم پزشکی تبریز - نویسنده رابط [fkoohdani@sina.tums.ac.ir](mailto:fkoohdani@sina.tums.ac.ir)

دکتر جلیل بغدادچی: دانشیار گروه تغذیه دانشکده بهداشت و تغذیه، دانشگاه علوم پزشکی تبریز

دکتر فرهنگ ساسانی: استادیار گروه پاتولوژی دانشکده دامپزشکی دانشگاه تهران

دکتر کاظم محمد: استاد گروه اپیدمیولوژی و آمار زیستی، دانشکده بهداشت و انستیتو تحقیقات بهداشتی، دانشگاه علوم پزشکی تهران

دکتر پروین مهدی پور: استاد گروه ژنتیک پزشکی، دانشکده پزشکی دانشگاه علوم پزشکی تهران

دریافت: ۸۳/۱۲/۲۲ پذیرش: ۸۴/۲/۷

### چکیده:

**زمینه و هدف:** جهت بررسی نقش ویتامین D در مراحل تشکیل و پیشرفت تومورهای ریوی، ناشی از اورتان یک مدل آزمایشی ضایعات ریوی ایجاد شد.

**روش کار:** در این مطالعه تعداد ۳۰ موش بالبی (Balb/c) هم خون (Inbred) (نر و ماده) ۹-۱۱ هفته‌ای مورد بررسی قرار گرفتند. آنها به سه گروه تقسیم شدند. به اولین و دومین گروه موش‌ها به مدت سه روز پشت سر هم و در هر روز یک بار اورتان (۶۰۰ mg/kg/day) به صورت داخل صفاقی تزریق شد. گروه دوم علاوه بر اورتان از زمان اولین تزریق اورتان به مدت چهار هفته ۳/۵ mg/kg/day ویتامین D<sub>۳</sub> همراه آب آشامیدنی دریافت نمودند.

**نتایج:** در گروه سوم هیچ گونه مداخله‌ای انجام نشد. کلیه موش‌های باقیمانده ۲۰ هفته پس از شروع مداخله کشته شدند. بافت ریه خارج و از نظر هیستوپاتولوژیک بررسی و در سه گروه هیپرپلازی، آدنوما و آدنوکارسینوما تقسیم‌بندی شد. تشکیل تومور در گروهی که اورتان دریافت نمودند نسبت به گروه کنترل افزایش معنی‌دار داشت ( $p < 0/005$ ) در حالی که در گروهی که علاوه بر اورتان ویتامین D نیز دریافت نمودند تومورزایی با گروه کنترل تفاوت معنی‌داری نداشت.

**نتیجه‌گیری:** ویتامین D<sub>۳</sub> اثر تومورزایی اورتان را کاهش می‌دهد.

واژگان کلیدی: اورتان، ویتامین D<sub>۳</sub>، سرطان ریه

### مقدمه:

مراحل پیچیده‌ای از سرطانزایی به عهده فاکتورهای محیطی بوده و بنابراین قابل پیشگیری هستند. رژیم غذایی ممکن است در ۳۵٪ سرطان‌ها نقش داشته باشد (Eichholzor M. ۲۰۰۰). سرطان ریه در قرن گذشته یکی از بیماری‌های نادر آمریکا بود (Landis S.H. ۱۹۹۹ et al.). اما در حال حاضر اصلی‌ترین عامل مرگ و میر ناشی از سرطان در سطح جهان است

(Nakagawa K. et al. ۲۰۰۵) در چهار دهه گذشته

مرگ و میر ناشی از سرطان ریه در مردان چهار برابر و در زنان ۱۲ برابر افزایش یافته است (Schottenfeld D. ۱۹۹۶).

در مطالعات انسانی درباره آدنوکارسینومای ریه در یک مدل آزمایشی از تومورهای ریه موش استفاده می‌شود (Malkinson A.M. ۱۹۸۹)، تومورهای اولیه در موش از نظر مورفولوژیکی، هیستوژنیکی و مولکولی

سه گروه تقسیم شدند (۵ موش از هر جنس) و در ۶ قفس مجزا قرار داده شدند. حیوانات همه گروهها در تمام طول مداخله از غذای استاندارد به دلخواه استفاده می نمودند. دو هفته بعد از ایجاد تطابق با محیط جدید یعنی در شرایطی که موشها ۹-۱۱ هفته سن و ۱۵-۱۲ گرم (موشهای ماده) یا ۲۰-۱۷ گرم (موشهای نر) وزن داشتند مداخله را آغاز نمودیم. گروه کنترل (C) در تمام مدت مداخله از آب آشامیدنی معمولی استفاده می نمودند و تحت هیچگونه مداخله ای قرار نگرفتند در حالیکه به گروه کارسینوژن (U)  $600 \text{ mg/kg}$  اورتان محلول در سرم فیزیولوژی (کلرید سدیم ۰/۹٪) سه بار در فاصله زمانی دو روز تزریق شد. این گروه به دلخواه از آب آشامیدنی معمولی استفاده می کردند. گروه سوم علاوه بر اینکه دقیقاً مشابه گروه دوم تحت تزریق اورتان قرار گرفتند از زمان اولین تزریق به مدت چهار هفته به آب آشامیدنی آنها ویتامین  $D_3$  ( $6/3 \text{ mg}/1000 \text{ ml}$ ) اضافه شد لازم به ذکر است که ویتامین  $D_3$  پس از توزین در ۴-۲ میلی لیتر الکل مطلق در بن ماری ۵۵ درجه حل و سپس با آب به حجم ۱۰۰۰ میلی لیتر رسید. که با توجه به میانگین آب مصرفی روزانه ۱۰ ml، هر موش  $3/5 \text{ mg/kg/day}$  ویتامین  $D_3$  دریافت می نمودند.

همه موش های باقیمانده ۲۰ هفته پس از شروع مداخله کشته و ریه آنها خارج و در فرمالین ۱۰٪ قرار داده شد و پس از ثبت اطلاعات کامل جهت ارسال به آزمایشگاه پاتولوژی دانشکده دامپزشکی آماده شدند در این آزمایشگاه ابتدا هر نمونه مورد بررسی مجدد قرار می گرفت و از آنها قطعاتی به ابعاد ۱۰-۵ میلی متر جدا و برای ادامه مراحل هیستولوژی در ظرف جداگانه ای با شماره گذاری یک سان قرار داده می شدند. مرحله آب گیری از بافتهای انتخاب شده همزمان و بر روی تمام نمونه ها به صورت استاندارد انجام شد. مرحله غوطه وری در پارافین نیز در مدت زمانی حدود ۱۲ ساعت صورت گرفت. آن گاه عمل قالب گیری با پارافین

مشابه آدنوکارسینوما ریوی به ویژه کارسینوما پروشیولی - آلوئولی در انسان است و به دلیل شباهت ژنتیکی بین انسان و موش این مدل مطالعه در کارهای تحقیقاتی از جمله در تحقیقات مربوط به داروهایی که از پیشرفت سرطان پیشگیری می نماید مورد توجه قرار گرفته اند (Markinson A.M. ۲۰۰۱).

در این تحقیق از بین مواد سرطان زای مختلف از اورتان (اتیل کاربامات) برای ایجاد سرطان در ریه استفاده شد. اورتان تا قبل از سال ۱۹۷۶ به عنوان یک ماده بیهوشی در انسان مصرف می شد (Malkinson A.M. ۲۰۰۱) و در مواد غذایی حاصل از تخمیر میکروبی خصوصاً مشروبات الکلی به مقدار زیادی وجود دارد (Azevedo Z. et al. ۲۰۰۲). این ماده در جوندگان سرطانزا بوده و توسط آژانس بین المللی تحقیقات سرطان به عنوان یک ماده سرطانزای احتمالی در انسان نیز شناخته شده است (Chan P.C. ۱۹۹۶).

مطالعات قبلی نشان می دهد که  $1 \alpha, 25\text{-D}_3(\text{OH})_2$  و آنالوگ های آن اندازه و تعداد ندول های متاستاتیک ریه، پروستات، کولون، پستان و ملانوما را کاهش می دهد (Eisman J.A. et al. ۱۹۸۷, Lokeshwar B.L. et al. ۱۹۹۹, Cross H.S. et al. ۲۰۰۳, Mantell D.J. et al. ۲۰۰۰, Nakagawa K. et al. ۲۰۰۵) با توجه به اهمیت سرطان ریه بررسی راه حل های جدید جهت پیشگیری و کنترل این بیماری مهلک از اهمیت زیادی برخوردار است. لذا با توجه به نتایج مطالعات قبلی مبنی بر اثرات ویتامین  $D_3$  بر ندول های متاستاتیک ریه این تحقیق به منظور بررسی اثرات ویتامین  $D_3$  در جلوگیری از ایجاد تومورهای ریوی (پس از مصرف اورتان) به صورت *in vivo* در موش Balb/c طراحی و اجرا شد.

## روش کار:

۳۰ عدد موش Balb/c همخون ۷-۹ هفته ای پس از خریداری از انستیتو پاستور ایران به صورت تصادفی به

مذاب انجام و نمونه‌ها برای برش آماده شدند برشهای هیستولوژیک با ضخامت ۵ میکرون تهیه شد.

سپس فیلم‌های پارافین حاوی برش‌های بافت پس از انتقال به حمام گرم بر روی لام‌هایی که از قبل تمیز و آغشته به چسب آلومین بود منتقل شد، بعد از ثبوت سطحی تمام لام‌ها پس از پارافین‌زدایی در محلول گزلیل، با روش هماتوکسیلین-هریس و ائوزین Y رنگ‌آمیزی شدند (بهادری ۱۳۶۹).

مطالعه میکروسکوپی تمام اسلایدها ابتدا با بزرگ‌نمایی حداقل و سپس برای رسیدن به تشخیص و تفسیر قطعی با بزرگ‌نمایی ۱۰۰ ادامه یافته است. لازم به ذکر است که این مطالعه به صورت دوسو کور اجرا شد. به هنگام مطالعه میکروسکوپی، از میدان‌های دارای اهمیت تشخیصی عکس‌هایی تهیه شد.

واکنش‌های بافتی یک سان و تکراری در کنار پدیده‌های پاتولوژیک خاص در مورد تمام نمونه‌ها مورد توجه قرار گرفت و ضایعات ریوی در سه گروه هیپرپلازی، آدنوم و کارسینوم آلوئولی / برونشیولی طبقه‌بندی شدند. اطلاعات مربوط به شیوع ضایعات ریوی در هر یک از گروه‌ها نسبت به یکدیگر با استفاده از آزمون آماری فیشر تعیین شد.

## نتایج :

نتایج یافته‌های این تحقیق، در قالب بیان‌های ظاهری تومورها و مشاهده تغییرات پاتولوژیک ایجاد شده در بافت ریه ارائه شده است.

در طی مطالعه یک موش نر از گروه کنترل مرد و در گروه تحت مداخله با اورتان و ویتامین D<sub>3</sub> یک موش ماده در روز دوم و دو موش ماده در روز سوم پس از تزریق اورتان پس از رفتن به حالت بیهوشی دیگر بهوش نیامده و پس از چندین ساعت مردند. در گروه کارسینوژن (U) در طی مطالعه مرگی اتفاق نیفتاد (جدول ۱). در گروه کنترل هیچ‌گونه ضایعه پروليفراتیو ریوی مشاهده نشد. در دو گروه دیگر مورد مطالعه تعداد متعددی

ضایعات ندولی سفت و با رنگ سفید مایل به خاکستری به صورت برجسته زیر سطح خارجی بافت ریه با چشم غیر مسلح قابل رویت بودند. در بررسی میکروسکوپی در هیچ یک از گروه‌ها هیپرپلازی آلوئولی / برونشیولی دیده نشد. کلیه ضایعات تشخیص داده شده آدنومی و آدنوکارسینومی این مطالعه از نوع پاپیلری بودند. در آدنومای آلوئولی (عکس ۲-۱) رشد پاپیلری با الگوی گلاندولار دیده می‌شد سلول‌ها یک نواخت بودند و سلول‌های توموری تمایز یافته قابل مشاهده بود که خصوصیات خوش‌خیمی را نشان می‌دادند و بر روی چینپهایی از بافت فیبروواسکولار سلول‌های پوششی تومور قرار گرفته است. لام‌های آدنوکارسینومای (عکس ۳) مشاهده شده در زیر میکروسکوپ دارای هسته‌های وزیکولار با ظاهر شیشه‌ای گرد بودند در هر مقطع ۳-۱ کانون سرطانی به شکل دایره یا بیضی دیده شد که توسط بافت همبند و بعضی موارد نفوذ سلول‌های التهابی به خصوص از نوع تک‌هسته‌ای احاطه شده بودند. واکنش آماسی تک‌هسته‌ای اطراف کارسینوم بیشتر از نوع ماکروفاژ بود. همچنین در این لام‌ها رشد تهاجمی با افزایش میتوز که غالباً در فاز متافاز بودند کاملاً واضح بود. میزان میتوز مشاهده شده در لام‌ها کاملاً مرتبط با درجه سرطان تشخیص داده شده بود. اندازه سلول یک سان نبوده و هسته آنها گرد یا بیضی شکل بودند. آنها بر روی سلول‌ها پوششی مکعبی و استوانه‌ای فشار می‌آوردند. سلول‌های التهابی تک‌هسته‌ای بر روی بافت نازک فیبروواسکولار قرار گرفته بودند. کارسینوماهای مشاهده شده در این مطالعه، دارای یک الگوی سلولی آلوئولی با رشد پاپیلری بر روی لایه فیبروواسکولار و دارای الگوی گلاندولار بودند که شاهدهی از ریشه دوانی آنها بود. همچنین هسته‌های چندشکلی (Pleomorphism) و پررنگ (Hyperchromatism) در این لام‌های توموری مشاهده می‌شدند.

در این مطالعه در گروه کنترل هیچ مورد آدنوم یا کارسینوم مشاهده نشد. در حالی که در گروه اورتان هم

مشابهی جهت بررسی اثر ویتامین D در ایجاد تومورهای ریوی در موش یافت نشد.

لازم به یادآوری است که در گروه تحت مداخله با اورتان و ویتامین D<sub>3</sub> سه موش ماده در روز دوم و سوم تزریق اورتان مردند که هیچ گونه ضایعه پاتولوژیک در آن ها مشاهده نشد مطالعات قبلی مطرح نموده‌اند که الکل قادر است اضمحلال اورتان را به تأخیر اندازد و در نتیجه زمان بقاء آن در خون افزایش می‌یابد ( Schlatter J. ۱۹۹۶, Chan P.C. ۱۹۹۰, and Lute W.K. ) و بدین ترتیب اثرات سمی آن و خصوصاً اثر آن به عنوان یک ماده بیهوشی طولانی‌تر می‌شود. همان طور که قبلاً ذکر شد این مرگ ها متعاقب چندین ساعت بیهوشی پس از تزریق اورتان اتفاق افتاد که احتمالاً الکل موجود در محلول ویتامین D<sub>3</sub> ( ۲-۴ ml/۱۰۰۰ml ) اثر بیهوشی دهنده اورتان را تقویت نموده و موش های مذکور به دلیل میزان بالای ماده بیهوشی در بدن مرده اند. به نظر نمی‌رسد سایر اثرات سمی اورتان بتوانند درچنین مدت کوتاهی باعث مرگ موش شوند. همچنین در مطالعات مطرح شده است که ویتامین D<sub>3</sub> می‌تواند باعث هیپرکلسمی گردد ( Nakagawa K. et al. ۲۰۰۵ ) که ممکن است در مرگ موش های مذکور مطرح باشد.

### نتیجه‌گیری :

با توجه به جایگاه سرطان ریه به عنوان اولین عامل مرگ و میر ناشی از سرطان توجه به تحقیقات در مورد کاهش خطر این بیماری از اهمیت ویژه‌ای برخوردار است. نتایج حاصل از مطالعه حاضر نقش احتمالی ویتامین D<sub>3</sub> را در پیشگیری از ایجاد تومورهای ریوی مطرح می‌نماید پیشنهاد می‌شود جهت تأیید این یافته‌ها مطالعات بیشتری در این زمینه طراحی و انجام شود. همچنین پیشنهاد می‌شود در مطالعات بعدی استفاده از الکل در محلول ویتامین D به عنوان یک متغیر مورد توجه قرار گیرد. همچنین پیشنهاد می‌گردد جهت بررسی اثرات

آدنوم و هم کارسینوم دیده می‌شد در گروه اورتان همراه با ویتامین D فقط آدنوم تشکیل شده بود (جدول ۱). مجموع تومورهای ایجاد شده (آدنوم و کارسینوم) بین دو گروه اورتان و کنترل تفاوت معنی‌دار داشت ( $p < 0/005$ ) در حالی که ایجاد تومور بین دو گروه اورتان همراه با ویتامین D<sub>3</sub> و کنترل معنی‌دار نبود (جدول ۲). هیچ گونه رابطه معنی‌داری بین گروه های مختلف تحت مطالعه از نظر شیوع ضایعات بدخیم یافت نشد (جدول ۳).

### بحث :

در مطالعه ما در گروه کارسینوژن (U) در ۶۰٪ موش های نر (تماماً آدنوکارسینوم) و ۸۰٪ موشهای ماده (اکثراً آدنوم)، تومور ایجاد شد. تومورزایی اورتان در سایر مطالعات نیز تأیید شده است ( Chan P.C. ۱۹۹۶, Iminitov E.N. ۱۹۹۹). تفاوت های موجود در شیوع تومور بین دو جنس و نوع تومور ایجاد شده در مطالعات مختلف می‌تواند به دلیل تفاوت در نحوه کاربرد اورتان، مقدار و زمان و تعداد دفعات مصرف اورتان باشد اما همگی این مطالعات تومورزایی اورتان را در ریه تأیید می‌نمایند.

در مطالعه حاضر زمانی که با شروع اولین تزریق اورتان به مدت چهار هفته ویتامین D<sub>3</sub> به موش ها داده شد دیگر تفاوت معنی‌داری بین ایجاد تومور در این گروه با گروه کنترل وجود نداشت که این یافته‌ها می‌تواند اثر احتمالی ویتامین D<sub>3</sub> را در کاهش اثرات تومورزایی اورتان مطرح سازد. دربررسیهای انجام شده تنها به چند مطالعه آن هم در زمینه اثرات ویتامین D<sub>3</sub> و آنالوگ های آن در جلوگیری از متاستاز تومورهای ریوی برخورد نمودیم. دراین مطالعات مکانیسم اثر ویتامین D<sub>3</sub> به مهار چسبندگی سلولی به ماتریکس خارج سلولی (ECM) و بدین ترتیب جلوگیری از اضمحلال ECM و کاهش فعالیت عروقی سلول های کانسری نسبت داده شده است ( Yadoh K. et al. ۱۹۹۹, Nakagawa K. et al. ) ۲۰۰۵. اما مطالعه

ویتامین D<sub>3</sub> بر روی تومورهای ریوی بدخیم در مطالعات بعدی از حجم نمونه بیشتری استفاده شود.

نویسندگان مقاله ضمن تشکر و قدردانی از دانشگاه علوم پزشکی تبریز، همچنین از گروه ژنتیک پزشکی دانشگاه علوم پزشکی تهران و دانشکده دامپزشکی دانشگاه تهران برای استفاده از امکانات فنی مناسب و نیز از زحمات آقایان حسینی و الوندی سپاسگزاری می نمایند.

### تشکر و قدردانی:

این تحقیق به وسیله دانشگاه علوم پزشکی تبریز حمایت مالی شده است (طرح تحقیقاتی شماره

جدول ۱- شیوع ضایعات ریوی در موش های تحت مطالعه

گروه	تعداد حیوانات آزمایش شده	طبیعی	آدنوم	کارسینوم
نر	۴	۴ (٪۱۰۰)	۰	۰
اورتان (U)	۵	۲ (٪۴۰)	۰	۳ (٪۶۰)
اورتان و ویتامین D <sub>3</sub> (U+D)	۵	۳ (٪۶۰)	۲ (٪۴۰)	۰
ماده	۵	۵ (٪۱۰۰)	۰	۰
اورتان (U)	۵	۱ (٪۲۰)	۳ (٪۶۰)	۱ (٪۲۰)
اورتان و ویتامین D <sub>3</sub> (U+D)	۲	۲ (٪۱۰۰)	۰	۰
نروماده	۹	۹ (٪۱۰۰)	۰	۰
اورتان (U)	۱۰	۳ (٪۳۰)	۳ (٪۳۰)	۴ (٪۴۰)
اورتان و ویتامین D <sub>3</sub> (U+D)	۷	۵ (٪۷۱/۴)	۲ (٪۲۸/۶)	۰

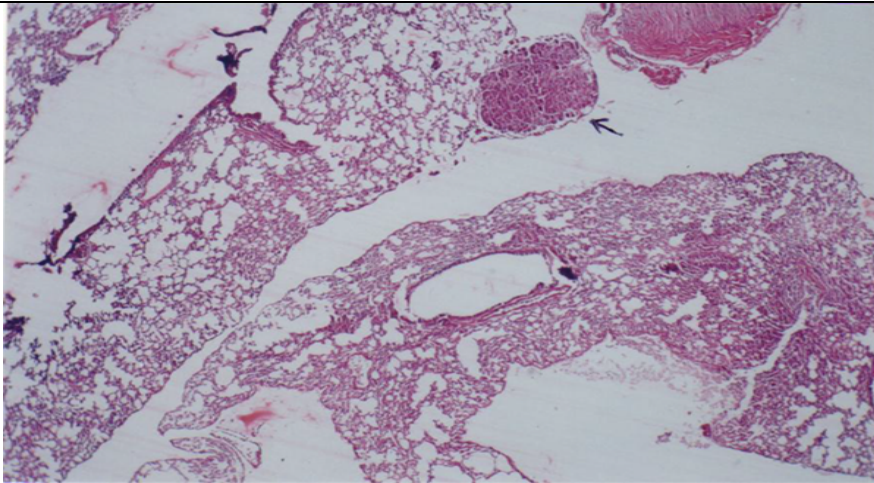
جدول ۲- شیوع تومور ریه در موش های مورد مطالعه

گروه	ضایعه		طبیعی		تومور	جمع
	تعداد	درصد	تعداد	درصد		
کنترل	۹	۱۰۰	۰	۰	۰	۹
اورتان	۳	۳۰	۷	۷۰*	۰	۱۰
اورتان و ویتامین D <sub>3</sub>	۵	۷۱/۴	۲	۲۸/۶	۰	۷

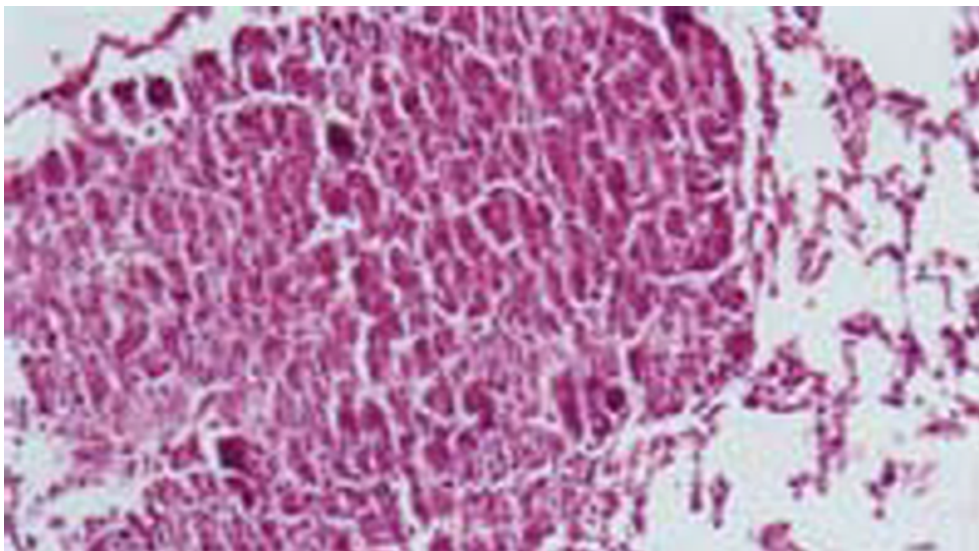
\*p < 0.005

جدول ۳- شیوع تومور ریه در موش های مورد مطالعه

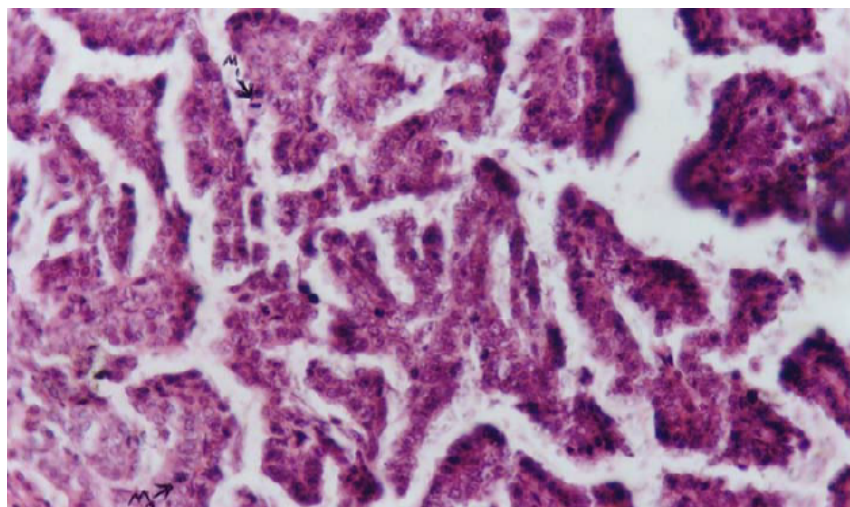
گروه	ضایعه		خوش خیم		بدخیم	
	تعداد	درصد	تعداد	درصد	تعداد	درصد
کنترل	۹	۱۰۰	۰	۰	۰	۰
اورتان	۶	۶۰	۴	۴۰	۰	۰



شکل ۱- توده توموری آلیولار در بافت ریه



شکل ۲- پاپیلاری آدنوما در بافت ریه



شکل ۳- پاپیلاری آدنوکارسینوما در بافت ریه متافاز میتوتیک، (M۱) پروفاز میتوتیک (M۲)

منابع :

- بهادری، مسلم (۱۳۶۹) فن بافت شناسی و روش های رنگ آمیزی انتشارات دانشگاه تهران.
- Azevedo Z., Couto J.A. and Hogg T. (۲۰۰۲) Citrulline as the main precursor of ethyl carbamate in model fortified wines inoculated with lactobacillus hilgardii: a marker of the levels in a spoiled fortified wine. *Letters in Applied Microbiology*. ۳۴:۳۲-۳۶.
- Chan P.C. (۱۹۹۶) NTP technical report on toxicity studies of urethane in drinking water and urethane in ۵% ethanol administered to F۳۴۴/N rats and B۶C۳F۱ mice. *Toxic Rep Ser*. ۵۲:۱-۹۱, A۱-۹, B۱-۹ passim.
- Cross H.S., Kallay E., Farhan H., Weiland T. and Manhardt T. (۲۰۰۳) Regulation of extrarenal vitamin D metabolism as a tool for colon and prostate cancer prevention. *Recent Results Cancer Res*. ۱۶۴: ۴۱۳-۴۲۵.
- Eichholzer M. (۲۰۰۰) Nutrition and cancer. *Ther Umsch*. ۵۷(۳):۱۴۶-۵۱.
- Eisman J.A., Barkla D.H. and Tutton P.J.M. (۱۹۸۷) Suppression of in vivo growth of human cancer solid tumor xenografts by ۱,۲۵-dihydroxyvitamin D<sub>3</sub>. *Cancer Res*. ۴۷:۲۱-۲۵.
- Imianitov E.N., Togo A.V. and Anisimov V.N. (۱۹۹۹) Search for Ki-ras codon ۶۱ mutations in lung adenomas induced in neonatal BALB/C mice with ۵-bromodesoxyuridine injection followed by urethane treatment. *Vopr onkol*. ۴۵(۵):۵۴۲-۵.
- Landis S.H., Murray T., Bolden S. and Wingo P.A. (۱۹۹۹) Cancer statistics. *CA Cancer J Clin*. ۴۹:۸-۳۱.
- Landis S.H., Murray T., Bolden S. and Wingo P.A. (۱۹۹۹) Cancer statistics. *CA Cancer J Clin*. ۴۹:۸-۳۱.
- Lokeshwar B.L., Schwartz G.G., Selzer M.G., Burnstein K.L., Zhuang S.H., Block N.L. and Binderup L. (۱۹۹۹) Inhibition of prostate cancer metastasis in vivo: a comparison of ۱, ۲۵-dihydroxyvitamin D (calcitriol) and EB۱۰۸۹. *Cancer Epidemiol., Biomark. Prev*. ۸: ۲۴۱-۲۴۸.
- Malkinson A.M. (۱۹۸۹) The genetic basis of susceptibility to lung tumors in mice. *Toxicology*. ۵۴:۲۴۱-۲۷۱.
- Malkinson A.M. (۲۰۰۱) Primary lung tumors in mice as an aid for understanding, preventing, and treating human adenocarcinoma of the lung. *Lung Cancer*. ۳۲:۲۶۵-۲۷۹.
- Mantell D.J., Owens P.E., Bundred N.J., Mawer E.B. and Canfield A.E. (۲۰۰۰) ۱,۲۵-Dihydroxyvitamin D<sub>3</sub> inhibits

- dietary exposure levels. *Food Chem Toxicol.* ۲۸(۳):۲۰۵-۱۱.
- Schottenfeld D. (۱۹۹۶) Epidemiology of the lung. **In:** Pass H.I., Mitchell J.B., Johnson D.H., Turrisi A.T., (Eds): Lung Cancer Principle, and Practice. Philadelphia, PA: Lippincott-Raven Press. ۳۰۵-۲۳.
- Yadoh K., Matsuno H. and Kimura T. (۱۹۹۹) ۱ alpha, ۲۵-dihydroxyvitamin D<sub>۳</sub> inhibits in vitro invasiveness through the extracellular matrix and in vivo pulmonary metastasis of B۱۶ mouse melanoma. *J Lab Clin Med.* ۱۳۳(۲):۱۲۰-۸.
- angiogenesis *in vitro* and *in vivo*. *Circ. Res.* ۸۷:۲۱۴-۲۲۰.
- Nakagawa K., Kawaura A., Kato S., Takeda E. and Okano T. (۲۰۰۵) ۱,۲۵-Dihydroxyvitamin D<sub>۳</sub> is a preventive factor in the metastasis of lung cancer. *Carcinogenesis.* ۲۶(۲):۴۲۹-۴۴۰.
- Nakagawa K., Sasaki Y., Kato S.H., Kubodera N. and Okano T. (۲۰۰۵) ۲۲-Oxa-۱α,۲۵-dihydroxyvitamin D<sub>۳</sub> inhibits metastasis and angiogenesis in lung cancer. *Carcinogenesis.* in press.
- Schlatter J. and Lutz W.K. (۱۹۹۰) The carcinogenic potential of ethyl carbamate (urethane):risk assessment at human